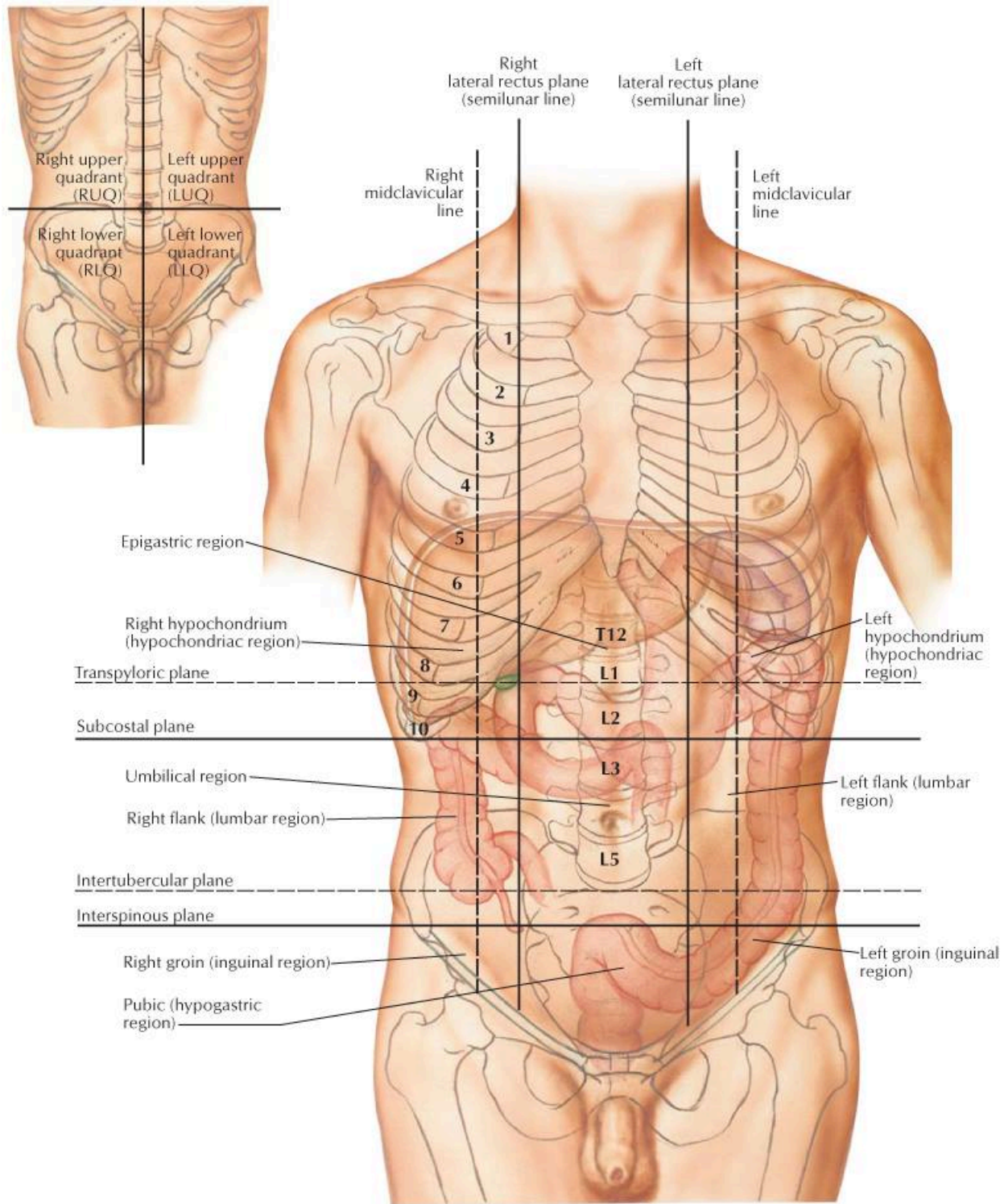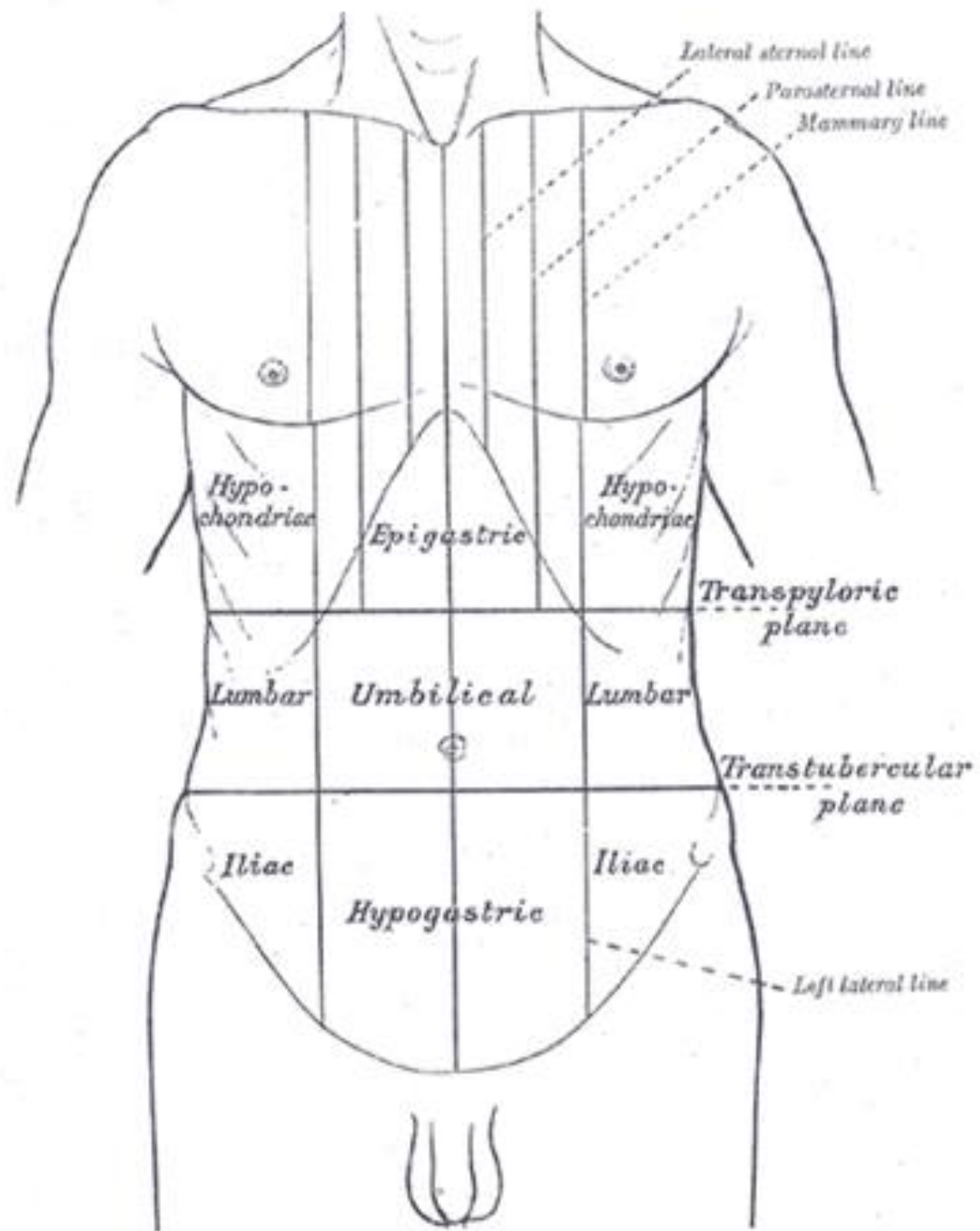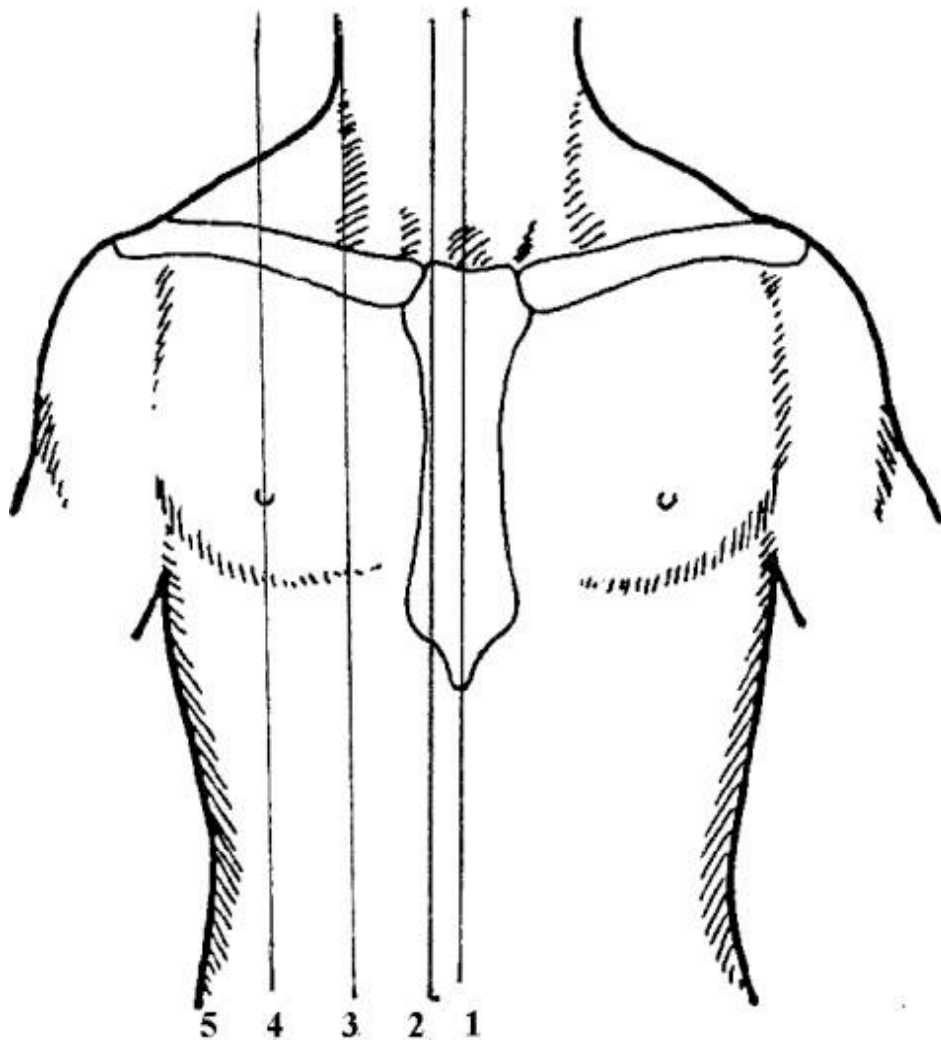


Orientačné čiary na hrudníku

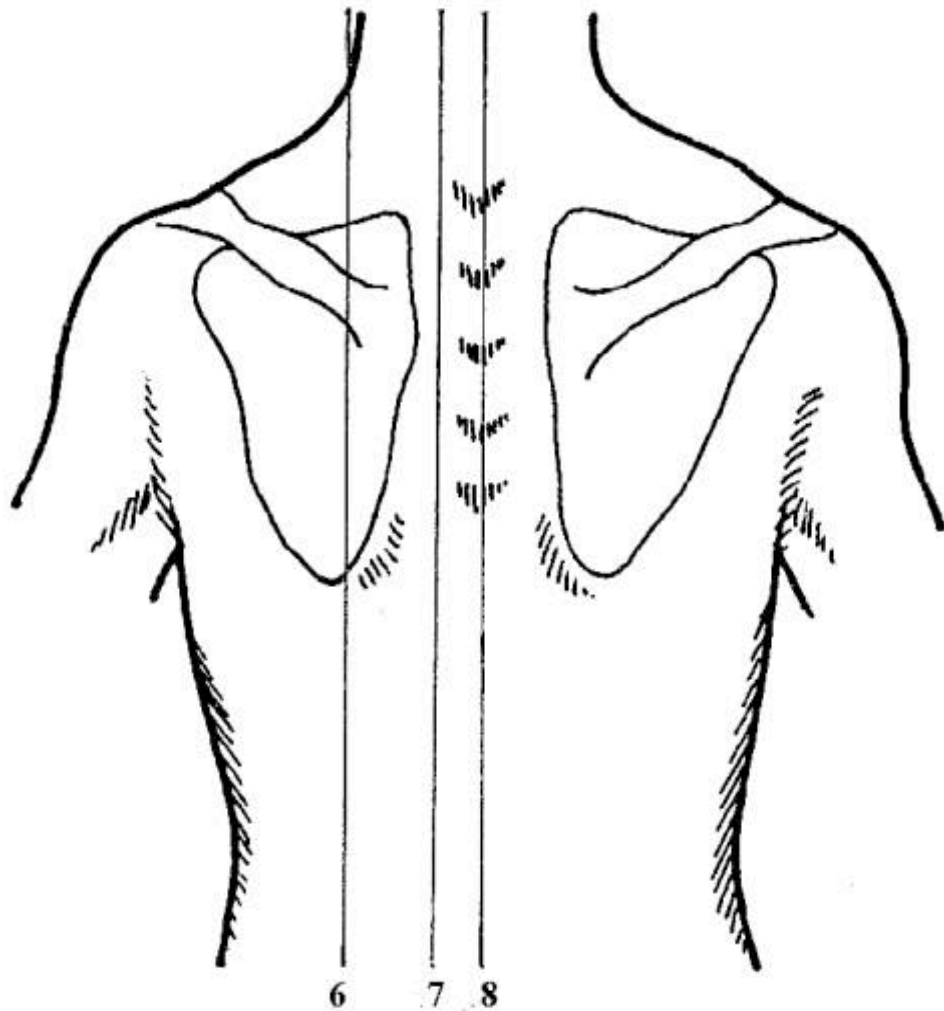


- 1. Predná mediálna čiara**
(*uprostred sterna*)
- 2. Pravá sternálna čiara**
(*po okraji sterna*)
- 3. Pravá parasternálna čiara**
(*uprostred medzi sternálnou a medioklavikulárnou čiarou*)
- 4. Pravá medioklavikulárna čiara**
(*uprostred klavikuly*)
- 5. Pravá predná axilárna čiara**
(*pozdĺž laterálneho okraja m. pectoralis major*)

Nie je v nákrese:

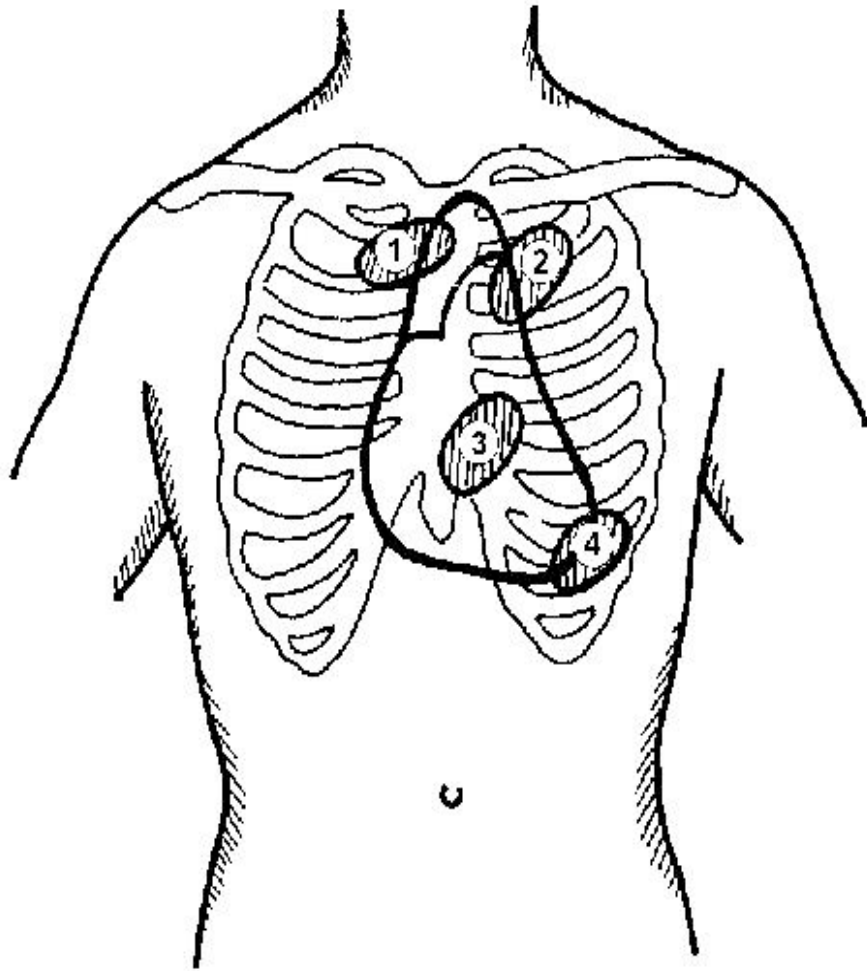
- Stredná axilárna čiara
(*uprostred fossa axilaris*)
- Zadná axilárna čiara
(*pozdĺž laterálneho okraje m. latissimus dorsi*)

Orientačné čiary na hrudníku



6. **Ľavá skapulárna čiara**
(prechádza dolným uhlom lopatky)
7. **Ľavá paravertebrálna čiara**
(pozdĺž okraja chrbtice)
8. **Zadná mediálna čiara**
(stredom chrbtice, vedená po trňoch stavcov)

Miesta auskultácie srdca



Auskultačné miesta na hrudníku:

1. **aortálna chlopňa**
II. medzirebrie vpravo u sterna
2. **pulmonálna chlopňa**
II. medzirebrie vľavo u sterna
3. **trikuspidálna chlopňa**
IV. - V. medzirebrie vľavo u sterna
4. **mitrálna chlopňa**
priesečník IV. - V. medzirebria a medioklavikulárnej čiary, oblasť hrotu srdca